

Ästhetik- und funktionsorientierte Gesamtrehabilitation einer 25-jährigen Zahnarztphobiepatientin mit Zirkonoxidkronen und -brücken auf natürlichen Zähnen und Implantaten: Praxistaugliches Konzept oder Überversorgung?

Dr. Tom O. Blöcker, Zahnarzt und Fachzahnarzt für Oralchirurgie




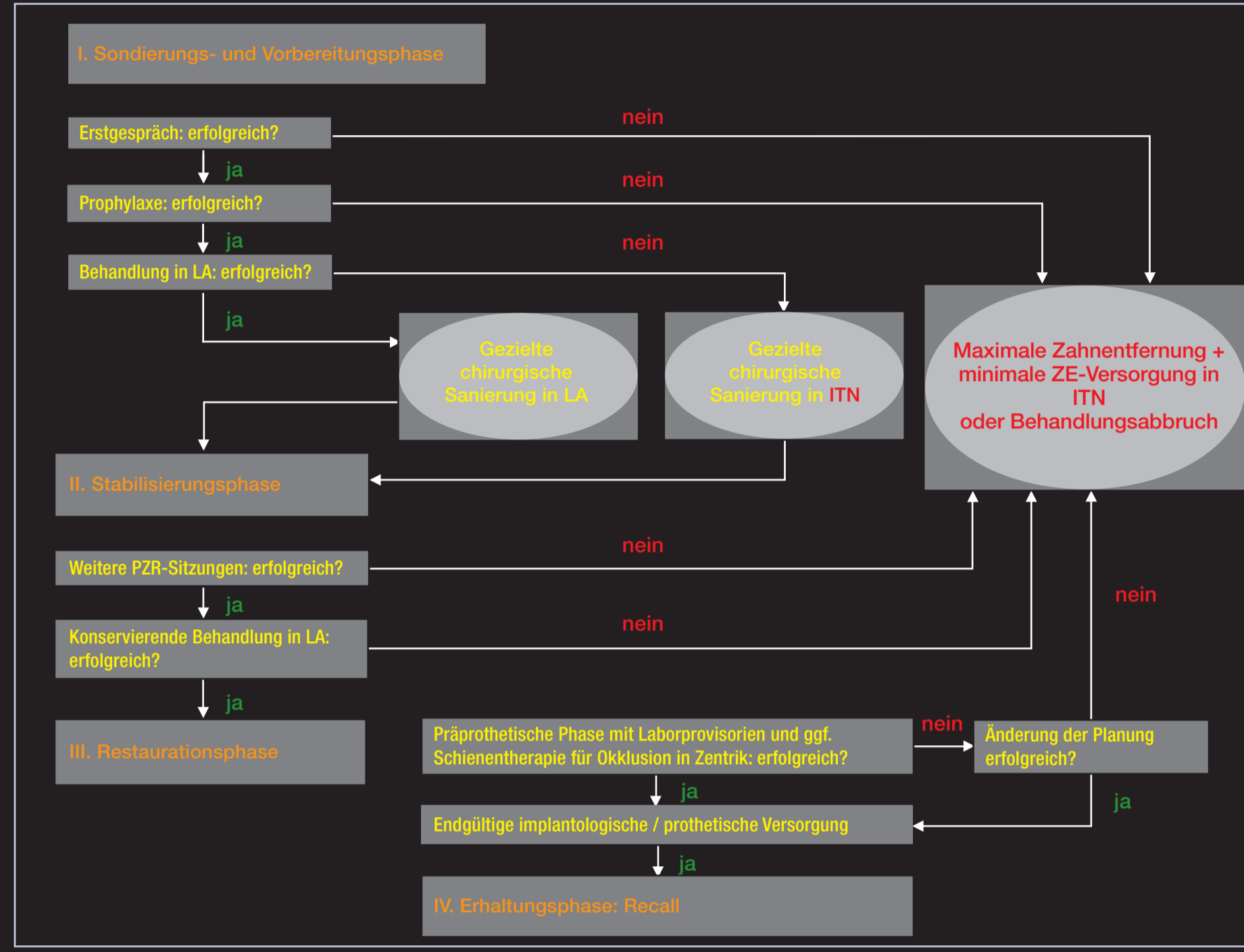
Abb. 1

Einleitung

Zahnbehandlungsphobiepatienten gehören auf den ersten Blick nicht unbedingt zur Gruppe der Patienten, bei denen eine kostspielige ästhetische und funktionelle Maximalversorgung indiziert zu sein scheint. Diese Patienten stellen mit ca. 25 %, also ca. 20 Mio. Patienten, einen überraschend hohen Anteil an der Gesamtbevölkerung. 5 % vermeiden jede Zahnbehandlung [1]. *Jähren et al.* erklären das Vermeidungsverhalten als Ergebnis der Diskrepanz zwischen einem ausgeprägten Kontrollbedürfnis des Patienten sowie einem geringen Kontrollereben in der Praxis [2]. Das für Phobiker typische Vermeidungsverhalten kann durch Behandlungsabbruch zu Planungs- und Therapiefehlschlägen führen. Andererseits ist das grundsätzliche Durchführen einer Minimalversorgung nach Überzeugung des Autors als unethisch zu betrachten. Soll aber eine Optimal- oder sogar Maximalversorgung durchgeführt werden, muss der Behandler über ein Konzept verfügen, welches eine geeignete Patientenauswahl ermöglicht, das Risiko von Fehlschlägen vermindert und einen stabilen Langzeiterfolg gewährleistet.

Behandlungskonzept:

Das Behandlungskonzept besteht im Wesentlichen aus vier Phasen (Tab. 1). Je nach dem, wie der Patient die einzelnen Behandlungsstufen absolviert, endet die Behandlung in einer Minimal-, Optimal- oder Maximalversorgung (Tab. 2). Dem Patienten werden schrittweise schwieriger zu nehmende Hürden bewusst in den Weg gestellt, deren erfolgreiche Absolvierung jeweils zur nächsten Stufe führt. Sobald es zu Problemen kommt, wird nur noch eine Minimalversorgung durchgeführt. Von besonderer Bedeutung ist das Erstgespräch. Diese Sitzung dauert daher niemals unter einer halben Stunde und hat bewusst keine feste Zeitbegrenzung. Es ist wichtig, den Patienten mit seiner Angst ernst zu nehmen. Da die Patienten, so sie denn bisher Praxen aufgesucht haben, in der Regel eher ablehnend behandelt wurden, stellt der Patient erstmalig fest, dass es einen ernsthaften Weg geben könnte, zu einem Behandlungserfolg zu kommen. Befindet sich der Patient bisher nicht in therapeutischer Behandlung, wird die Empfehlung zum Beginn einer Angstbewältigungstherapie bei einem Psychologen und/oder Psychiater ausgesprochen. Ziel des gesamten Vorgehens ist es, im Hinblick auf eventuell einmal später notwendig werdende Behandlungsmaßnahmen, ein derart festes Vertrauensverhältnis zwischen Behandler und Patient aufzubauen, dass nicht jedes Mal wieder eine Narkose durchgeführt werden muss. Erreicht werden soll dies, indem die eingangs beschriebene Diskrepanz zwischen Kontrollbedürfnis und Kontrollereben maximal verringert wird. Hierzu erfolgt vor jedem Behandlungsabschnitt eine detaillierte Beschreibung dessen, was den Patienten erwartet. Weiterhin wird bei jedem Behandlungsschritt genau erläutert, was jetzt passiert und wie es sich anfühlt. Es wird verabredet, dass der Patient die linke Hand hebt, wenn er eine Unterbrechung wünscht. Dies wird vom Behandler strikt beachtet, da einmal aufgebautes Vertrauen sonst schnell verloren geht.



Tab. 1 Konzept zur Behandlung von Zahnarztphobiepatienten

Material und Methode:

Eine 25-jährige Zahnarztphobiepatientin wurde mittels eines speziellen Behandlungskonzeptes für Phobiepatienten (Tab. 1) im Oberkiefer mit feststehenden Zirkonrestaurationen auf natürlichen Zähnen, im Unterkiefer auf natürlichen Zähnen und Implantaten, versorgt.

Minimalversorgung:	Maximale Zahntrennung mit totalen oder Modellgussprothesen
Optimalversorgung jüngerer Patient:	Abb. 2 Maximaler Zahnerhalt mit feststehendem Kronen- und Brückenersatz, ggf. in Kombination mit Implantaten (s. auch Abb. 18/20). Wenige Implantate an statisch günstiger Position ermöglichen eine feststehende Versorgung und senken Kosten.
Optimalversorgung älterer Patient:	Abb. 3 Wie oben, ggf. auch freidlos/ herausnehmbarer ZE in Kombination mit Implantaten. Setzen von Implantaten an statisch günstiger Position zur Vermeidung von Hebelkräften. Selbst bei Verlust aller Zähne könnten die Implantate den Prothesenhalt übernehmen.
Maximalversorgung:	Abb. 4 Ersatz jedes fehlenden Zahnes durch Implantate. 45-jährige Patientin mit Vollkeramikrestaurationen auf Implantaten

Tab. 2 Definition der möglichen endgültigen Versorgungsformen

Ästhetik- und funktionsorientiertes prothetisches Konzept:

Im Sinne von Langzeiterfolg und Kosten müssen prothetische Materialien bei Phobiepatienten besonders hohe Anforderungen erfüllen. Es erschien daher interessant, sich bei dieser speziellen Patientengruppe mit dem Einsatz von Vollkeramik-Restaurationen zu beschäftigen. Aufgrund der beschriebenen Materialeigenschaften der neuen YtZP-Zirkoniumdioxidkeramiken (Yttria stabilized Tetragonal Zirconia Polycrystal) [3/28] in Verbindung mit immer präziseren CAD-CAM-Techniken erscheint es möglich, auf metallgestützte Restaurationen weitestgehend zu verzichten (Abb. 5). In unserer Praxis kommen Metallgerüste nur bei Langzeitprothesen zur Anwendung oder dann, wenn die Bedingungen für Vollkeramik-Restaurationen nicht erfüllbar sind. Ist eine feststehende Versorgung nicht durchführbar, werden freidlos herausnehmbare Versorgungen gewählt. "Freidlos" meint in diesem Falle, unbedingt auf ein- oder beidseitige Freilandstütze zu verzichten, indem an statisch günstiger Position Implantate gesetzt werden, die unphysiologische Hebelkräfte verhindern.

Konservierende Vorbereitung der Pfeiler:

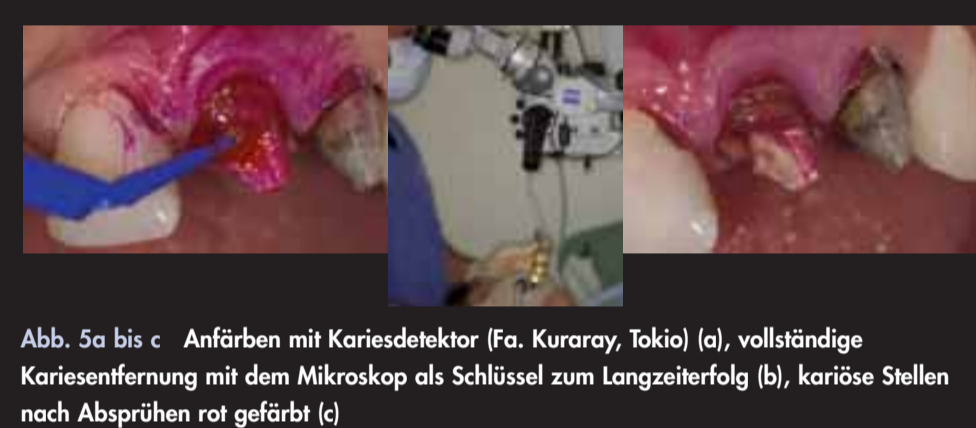

Abb. 5a bis c Anfräsen mit Kariesdetektor (Fa. Kuraray, Tokyo) (a), vollständige Kariesentfernung mit dem Mikroskop als Schlüssel zum Langzeiterfolg (b), kariöse Stellen nach Absprengen rot gefärbt (c)

Präparation:

Die Präparation folgt den aus der Literatur bekannten Regeln für Vollkeramikrestaurationen [3,4].

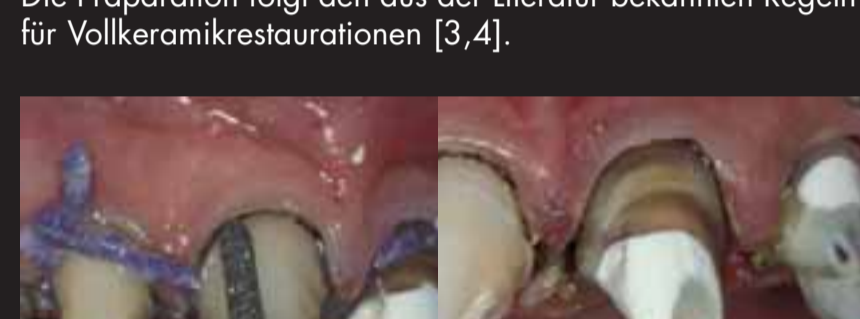

Abb. 6a und b Die Feingräparatur für Vollkeramikbrücken unter Mikroskopkontrolle mit ästhetischer Anpassung der Hohlkehlen an den Gingivaverlauf 0,5 mm intrasulculär. Substanzdefekte werden grundsätzlich mit demindischen Aufbaufüllungen versorgt; um zambare Präparationsformen zu erhalten, die auch nach dem Abdruck mit Doppelwachsdruck in Zahn verbleiben (b)

Bissregistrierung:

Die Bissregistrierung erfolgt ausschließlich mit Kunststoffplatten. Bei umfangreichen Rehabilitationen verhindert ein Front-Sig den Seitenzahnekontakt und erlaubt so eine neuromuskuläre Zentrieffindung.

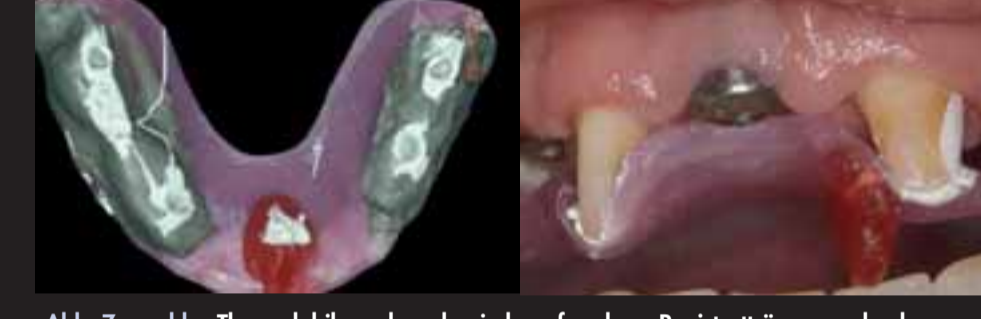

Abb. 7a und b Thermoplastisch und mechanisch verformbare Registratorträger werden konsequent gemieden. Die Bissregistrierung erfolgt ausschließlich mit Kunststoffplatten. Bei umfangreichen Rehabilitationen verhindert ein Front-Sig den Seitenzahnekontakt und erlaubt so eine neuromuskuläre Zentrieffindung.

Abb. 8a und b Für die Registrierung auf Implantaten wurden in Zusammenarbeit mit dem Labor spezielle konformfähige Registratortafeln entwickelt, die eine feste Abstützung der Registratortafeln ermöglichen.

Geräthherstellung

Nach Ausgießen der Abdrücke werden die Einzelstümpfe im Labor gesonnt und die Daten an ein Fräszentrum übermittelt.



Abb. 9a und b Der fertig gesonnte Stumpf Zahn 21 in der Computerisolator (a). Vergrößerter Ausschnitt der Buccalen Hohlkehle. Überstehende scharfe Kanten werden durch Feinieren mit Gummiopapieren unter Mikroskopkontrolle vermindert (b). Die Brückengerüste (Abb. 10) werden dann aus einem Grünlings-zirkon-Block CAD/CAMgefästrt, gesintert und anschließend individuell verbleit. Nach Bissregistrierung und Gerüstprobe folgt eine Rohbrandeindeprobe im Labor und die Fertigstellung. Die Restaurationen werden konventionell zementiert.

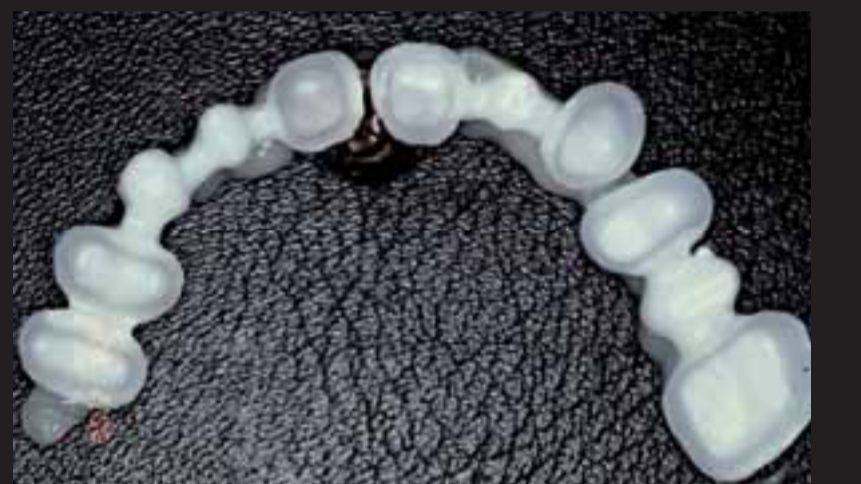

Abb. 10 Brückengerüst-Design OK mit bis zu 0,3 mm dünnen Rändern und ausreichend dimensionierten Verbleibern. Die Einhaltung der Richtlinien zur Bearbeitung von Zirkongerüsten [6-9, 28] durch das Labor ist von höchster Bedeutung, da es sonst zwangsläufig zu Misserfolgen kommt.

Ästhetik- und funktionsorientiertes implantologisches Konzept:

Planung:

- Mindestdiagnostik: grundsätzlich einröntgenierte Modelle, OPTG + Planungssoftware
- Erweiterte Diagnostik: dreidimensionale Darstellung im Maßstab 1:1 mittels DVT oder CT, ggf. rechnergestützte Auswertung

Dieses Vorgehen ermöglicht eine äußerst exakte, längen- und durchmesserorientierte Implantatauswahl in prothetisch korrekter Position unter maximaler Schonung sensibler anatomischer Strukturen. Überraschungen während der OP werden ebenso wie unnötige Kosten wegen Fehlplanungen vermieden. Spezielle Low-Dose-Protokolle ermöglichen eine Strahlenbelastung, die im Bereich von Panorama-Schicht-Aufnahmen für den Oberkiefer und von einem Zahnfilmstapel für den Unterkiefer liegt [32].

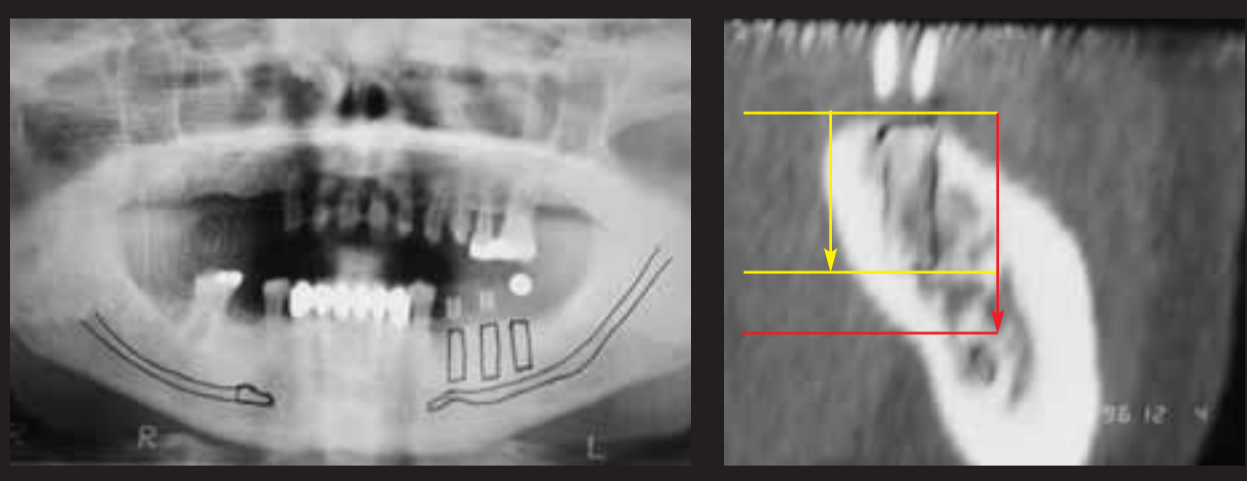


Abb. 11a und b Einfache Röntgenplanung mit Messkugel, Hilfen und Einzeichnen der Planung (a). Was das OPTG als Summationsaufnahme nicht zeigt, weiß aber das CT: die Gewebestärke bis hinreichend hoher Tiefe reicht wegen der UK-Einlagerung nicht zur Verfügung. In prothetisch korrekter Position sind die Implantate 4 mm kürzer zu wählen (gelber Pfeil). Die genaue Ausdehnung des Unterschnitts ist wieder über ein OPTG nach Maßstäbe darzustellen, da die Abdrucknahme gar nicht so weit herunterreicht (b).

Operatives Vorgehen:

- Überwiegend verzögerte Sofortimplantationen nach sechs bis zehn Wochen, vor beginnendem stärkeren Knochenabbau
- Außer schonende Zahnenfernung unter Erhalt des Limbus alveolaris (Abb. 13a und b) [30]
- Wundrandanäherung durch Site-Nähte ohne Lappenbildung und Kompromittierung der Alveole (= weniger Resorption [28])
- Keine teuren Maßnahmen zur "Socket-Prevention" bei intakter Alveole, da KEM die Heilung eher verzögert, die Dentalege widersprüchlich und keine standardisierte Methode vorhanden ist, welche die 100 %ige Stabilität der Alveole unterstützt [31]
- Augmentationen nur mit Eigenknochen aus OP-Gebiet oder Retromolar-Region
- Ab 35 Nm Primärstabilität Verkürzung der Einzelzähne (UK = acht Wochen, OK = zwölf Wochen)
- Freilegung ohne Stanzung, Laser oder Elektrotom. Gingivahalt und -vermehrung durch Crestalstimuli und Lateralerdrängung

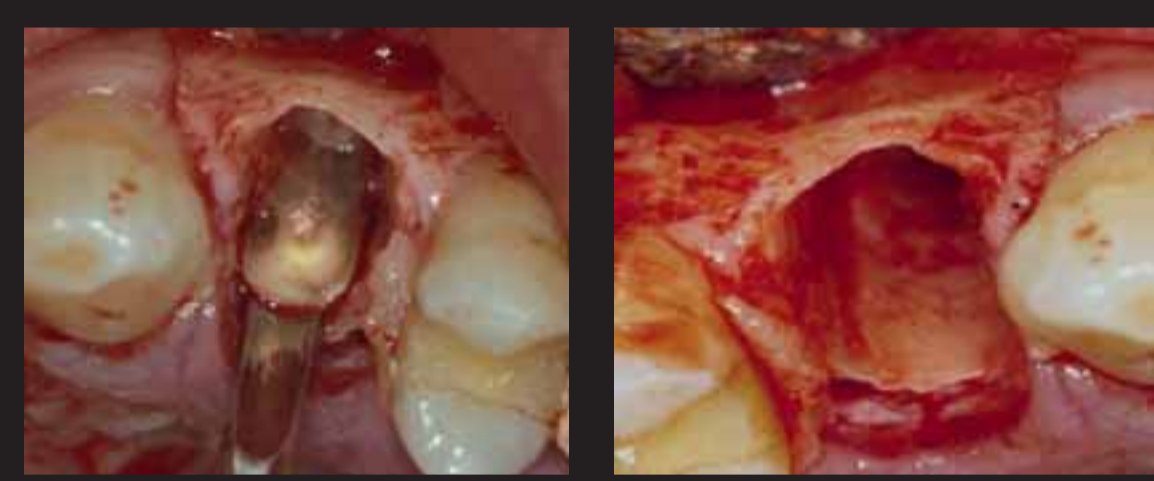


Abb. 12a und b Schonende Zahnenfernung mit Teilung der Wurzel und minimaler Auflagerung unter Erhalt der buccalen Knochenmasse ohne Augmentation als Voraussetzung für eine ästhetische und kostengünstige Implantation.

Prothetisches Vorgehen:

- Implantatsystem muss Möglichkeit individualisierbarer und vollkeramiktauglicher Abutments bieten (Abb. 13).
- Abutments nur im Labor beschaffen, nie intraoral
- Endgültiger Abdruck grundsätzlich nach Vorabdruck, Herstellung eines Meistermodells mit Zahnfleischmaske und individuellem Löffel als offene Abformung. Die Pfosten vom Labor mit Kunststoff ummantelt und im Mund miteinander verbunden.
- Abutments erhalten Führungsrinne und haben eine Konizität von 2°.
- Grundsätzlich mit Drehmomentschlüssel und mindestens 35 Nm anziehen.
- Kronen zur Verminderung von Gerüstspannungen, Keramikabplatzungen und Beeinträchtigung der Kauflächen zementieren.

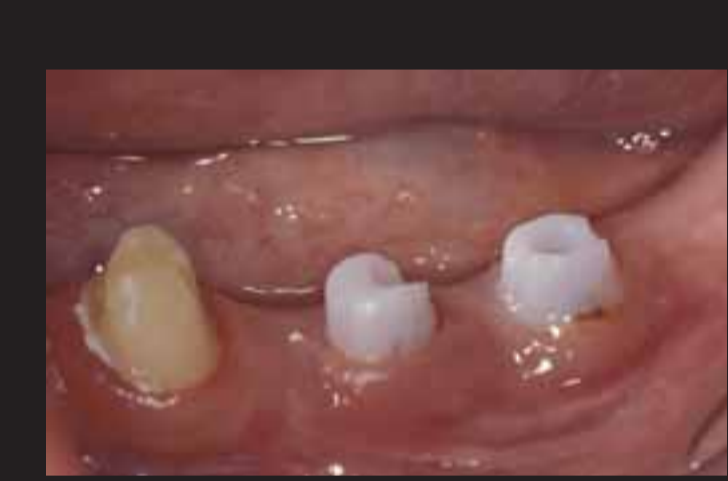

Abb. 13 Individualisierte Vollkeramikabutments

Fallbeschreibung:

Anamnese:

Die 25-jährige Patientin stellte sich erstmalig im Oktober 2005 in unserer Praxis vor. Die Patientin litt an einer extremen Zahnarztphobie. Der Gebissbefund spiegelt in typischer Weise das Ergebnis des langjährigen Vermeidungsverhaltens wider (Abb. 1 und 14a bis d). Die Patientin selbst wünschte vor allem an den die Wiederherstellung der Kaufähigkeit und dann auch eine akzeptable Ästhetik. Besonderen Wert legte sie auf die Vermeidung von Prothesen. Eine Behandlung meinte sie ausschließlich nur in Narkose zu erlangen. Bereits im Erstgespräch brach sie in Tränen aus. Eine begleitende Angsttherapie fand nach ihren Angaben nicht statt. Schmerzen hätte sie z. Z. nicht. Seit 13 Jahren hätte kein Zahnarztbesuch mehr stattgefunden.

Befund extraoral (Abb. 1):

Entstellende Physiognomie durch Bissabsenkung, keine Arthro- oder Myopathie. Der Allgemeinzustand war gut.

Befund intraoral (Abb. 14a bis d):

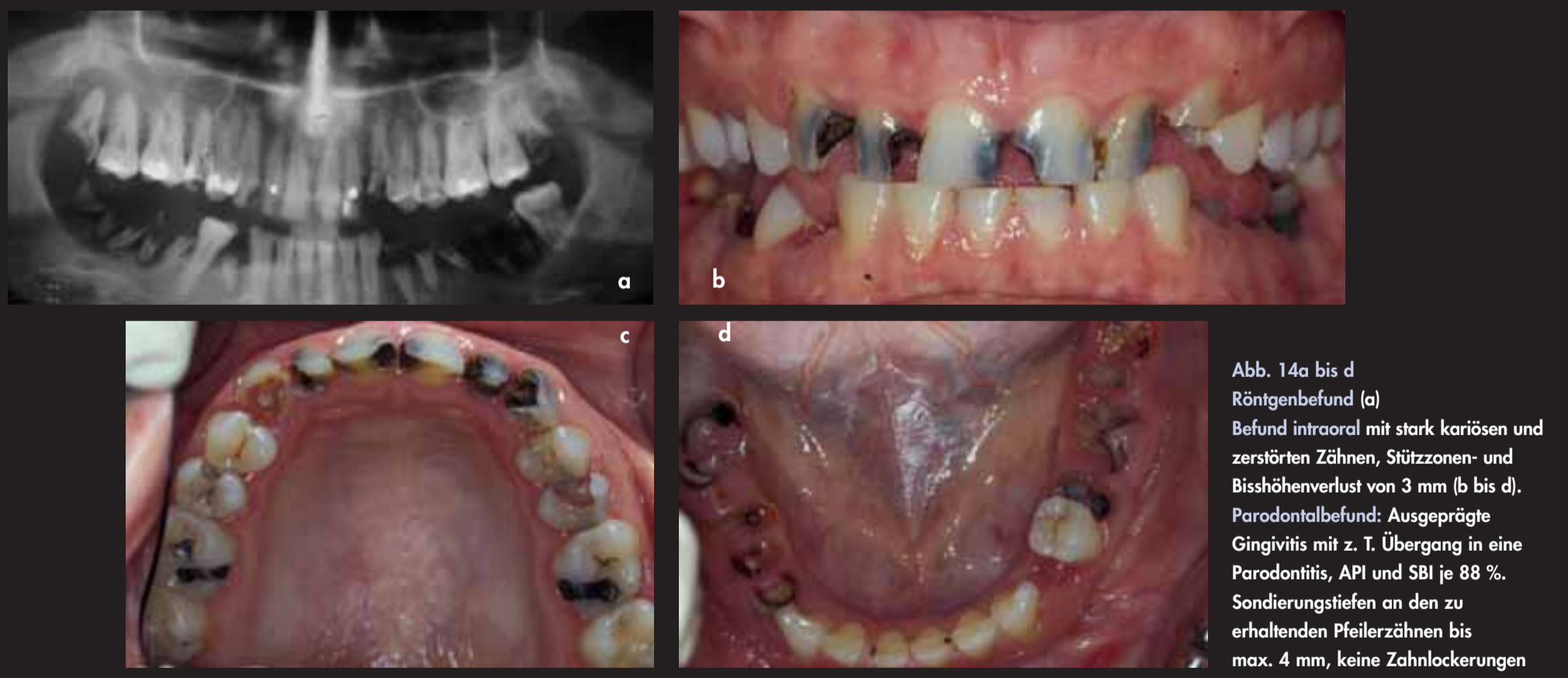


Abb. 14a bis d Röntgenbefund (a) Befund intraoral mit stark kariösen und zerstörten Zähnen, Sitzsäcken- und Bisshöhnenverlust von 3 mm (b) bis (d). Parodontitisstadium: ausgeprägter Gingivitis mit z. B. Übergang in eine Parodontitis, API und SBI je 88 %. Sondierungstiefen an den zu erhaltenden Pfeilern bis max. 4 mm, keine Zahnlücken

Therapie:

Vorbereitung und ITN-Eingriff:

Einen Monat nach Erstvorstellung begann die Behandlung mit einer zweistündigen Prophylaxe Sitzung. Eine Woche später folgte der ITN-Eingriff. Es zeigte sich eine deutlich verbesserte, aber noch nicht optimale Mundhygiene. Sämtliche zerstörten Zähne wurden entfernt, die tief kariösen Zähne aufgebaut. Zahn 13 wurde endodontisch versorgt. Im OK folgte die Eingliederung eines Chairside-Provisoriums. Im UK wurde eine Interimprothese mit einfachen gebogenen Halteelementen eingesetzt. Zwei Wochen später erfolgte die Präparation und Abdrucknahme für ein laborgefertigtes Langzeitprovisorium im Oberkiefer in Lokalanästhesie. Dies wurde weitere zwei Wochen später temporär zementiert. Zusammen mit der nun weich unterfütterten Interimprothese wurde die Vertikalstütze um 3 mm angehoben (Abb. 15). Dies wurde im Folgenden ohne jegliche Probleme von der Patientin toleriert. Termine wurden pünktlich eingehalten, Anweisungen zur Mundhygiene gut umgesetzt, die Hilfsmittel verwendet. API und SBI sanken von 88 % in der ersten Sitzung auf 5 % API und 0 % SBI in der dritten Kontrollsituation.

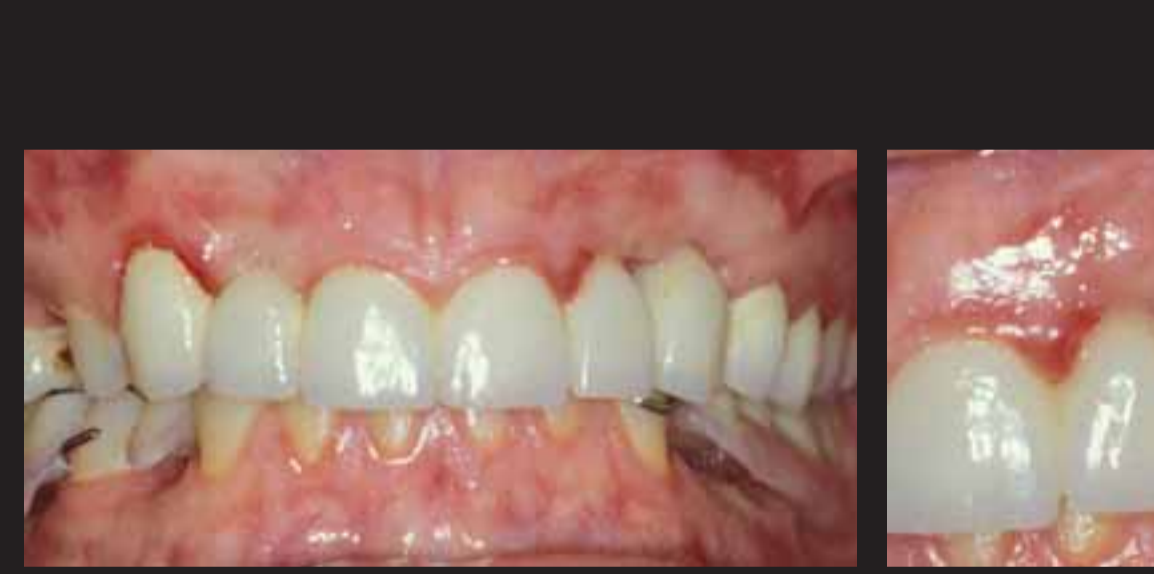

Abb. 15a und b OK Langzeitprovisorium eine Woche nach Eingliederung. Mundhygiene noch nicht optimal. Die Brückenglieder bei 22 und 23 wurden als eiförmige Pontics ausgeformt, um eine harmonische Rot-Weiß-Ästhetik zu erreichen.

Implantation:

Wegen des positiven Verlaufs erfolgte neun Wochen nach Zahntrennung die Implantation von fünf Implantaten (Fa. NEOSS, Köln) bei 34, 35, 36, 46 und 47 unter Lokalanästhesie (I) (Abb. 16).

Endgültige Präparation OK:

Zehn Tage nach Implantation erfolgte die Feinpräparation mit Anpassung der Hohlkehlen an den jetzt stabilen Gingivaverlauf. Zahn 14 wurde endodontisch versorgt. Der Bereich 22/23 war inzwischen optimal ausgeformt. Nach Bissregistrierung und Gerüstprobe mit Feinregistrierung folgte eine Rohbrandeindeprobe im Labor und die Fertigstellung des OK fünf Wochen später. Drei Monate nach Zementierung der Oberkieferrestaurationen erfolgte nach vorheriger Abutment- und Gerüstprobe (Abb. 17a und b) das endgültige Zementieren der Unterkieferkronen.

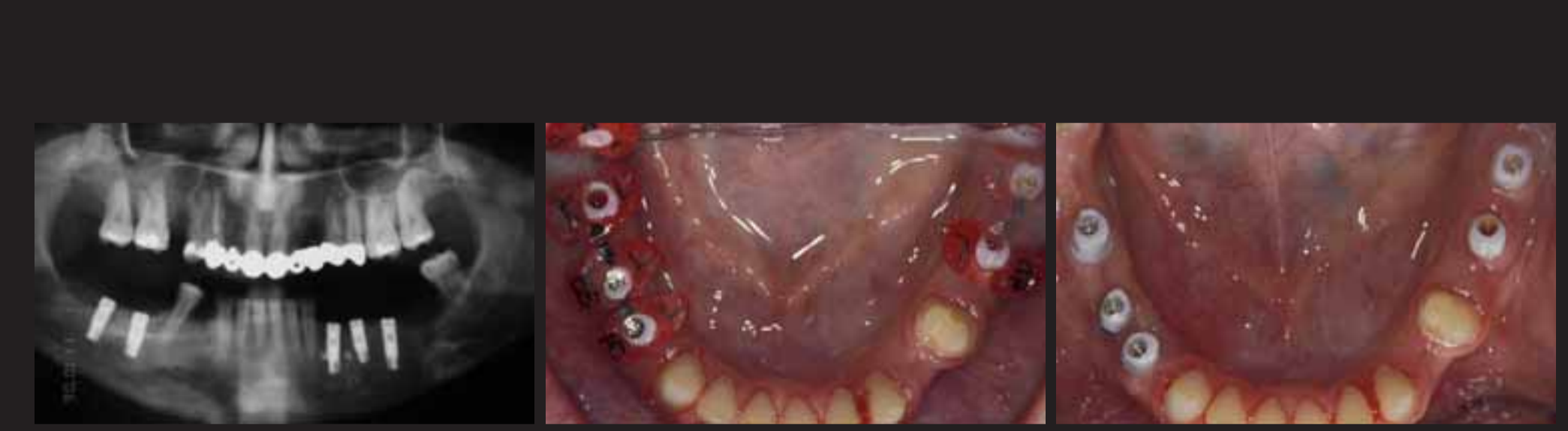

Abb. 16 OPTG nach Implantation von fünf NEOSS-Implantaten. Abb. 17a und b Die Abutments werden mit Einbrühflüssen aus Pattern Resin platziert. regio 34/36, 46 und 47 sowie Augmentationen regio 34/35 und 37; Labor-Provisorium im UK von 12 nach 25.

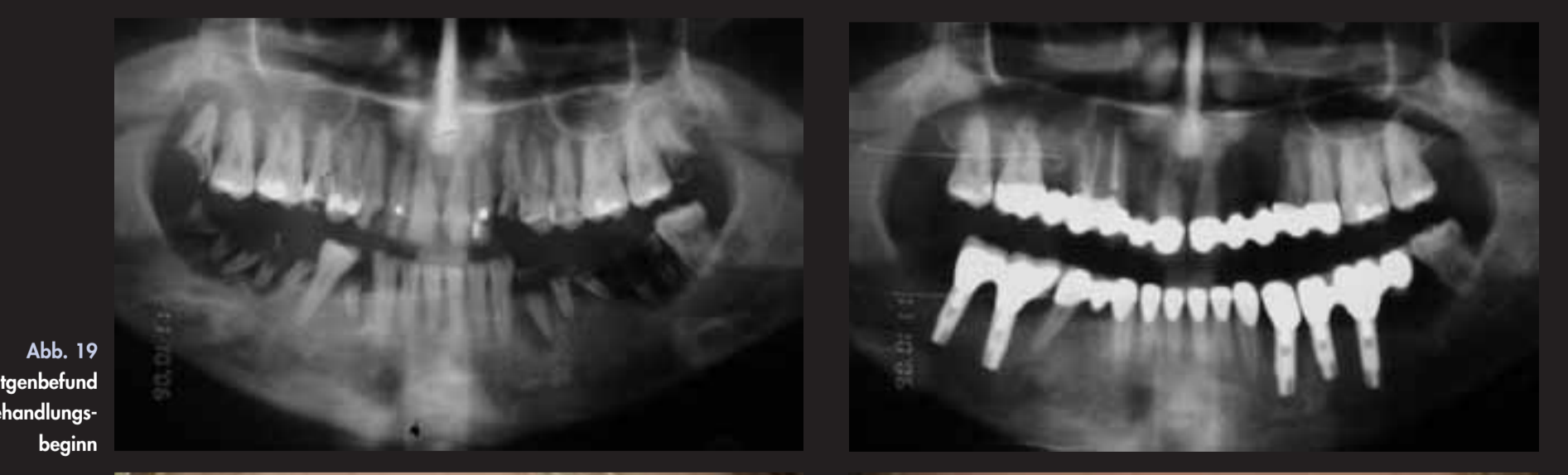
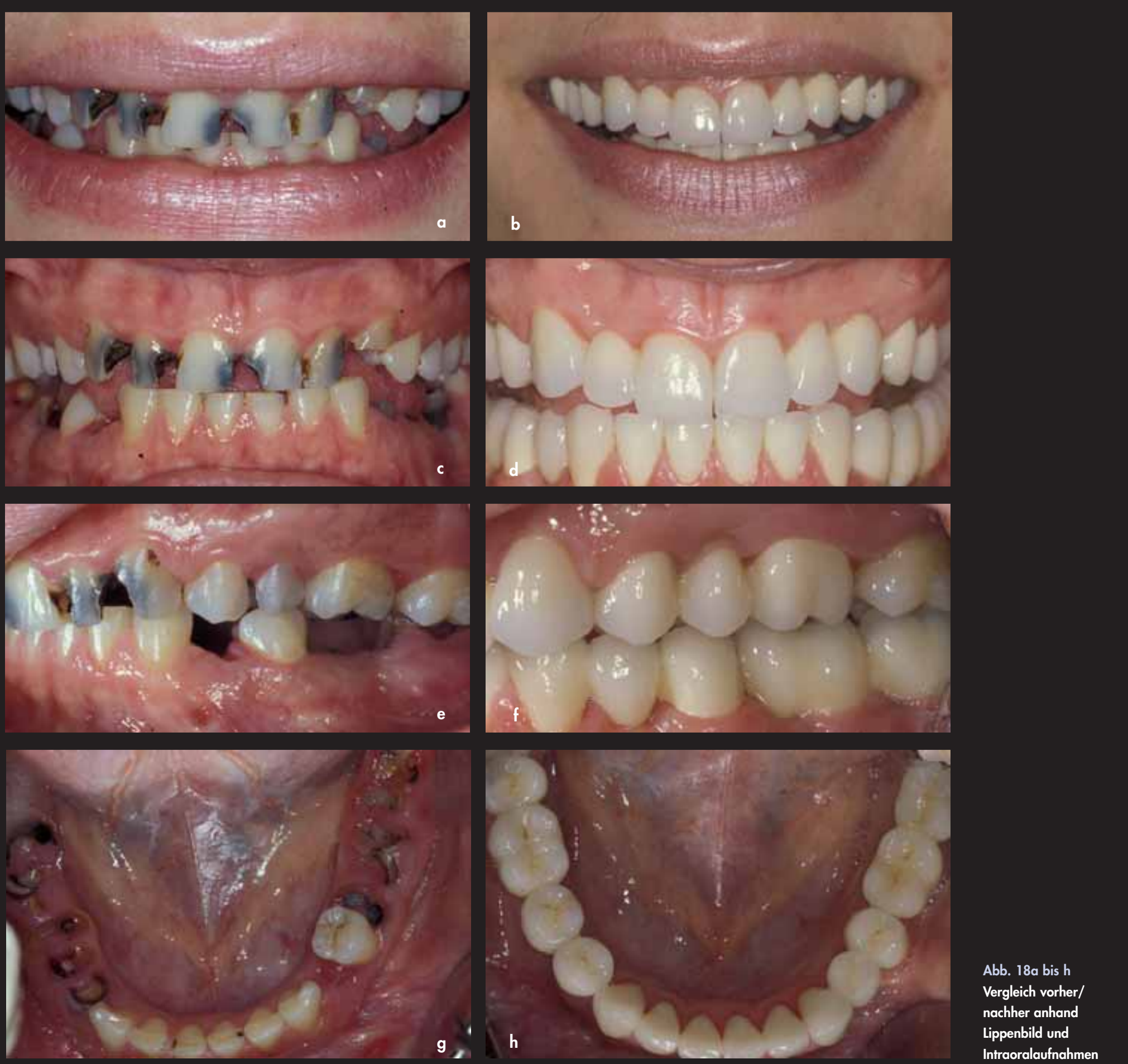
Abb. 19 Röntgenbefund vor Behandlungsbeginn

Abb. 20 OPTG nach Behandlungsbeginn. Durch den Verzicht auf Implantate im OK und bei 37 und 44 wurden Kosten gespart.

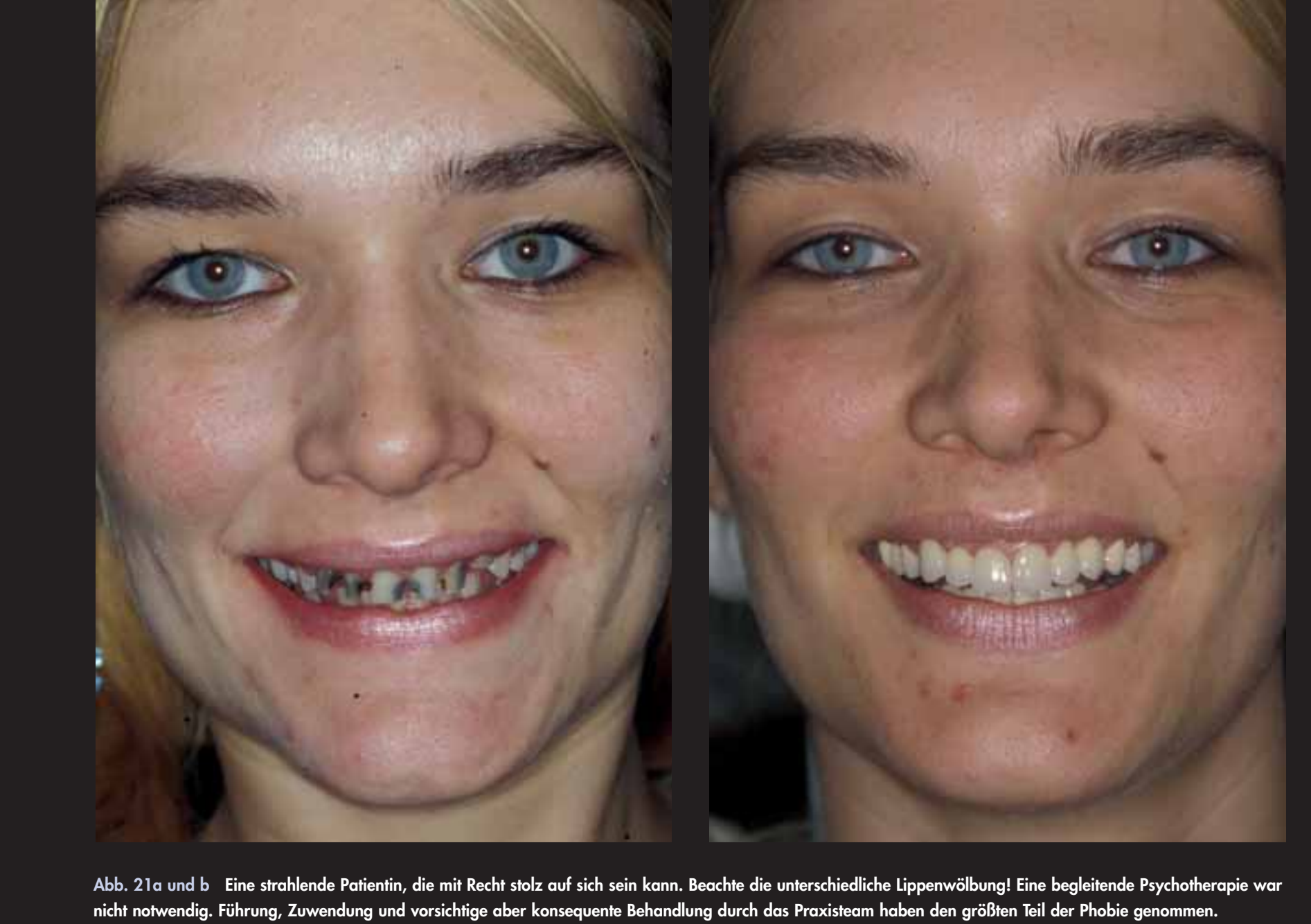

Abb. 21a und b Eine strahlende Patientin, die mit Recht stolz auf sich sein kann. Besondere die unterschiedliche Lippenöffnung: Eine langjährige Psychotherapie war nicht notwendig. Führung, Zuwendung und vorwiegend aber konsequente Behandlung durch das Praxisteam haben den größten Teil der Probe gewonnen.

Diskussion:

Der vorgestellte Patientenfall ist sicher nicht alljährlich, zeigt aber in mehrfacher Hinsicht eindrucksvoll, zu welchem Ergebnis ein funktionierendes Behandlungskonzept führen kann. Risiko, Aufwand und Kosten sind kritisch zu diskutieren. Die einzelnen aufeinander abgestimmten Behandlungsschritte ermöglichen das Herauslösen unzufriedener Patienten und senken so das Risiko von Fehlplanungen und Behandlungsmisserfolgen. Vieles wurde die Erfahrung gemacht, dass nach Beseitigung des Zustandes im Narkose, der den Patienten bisher viele Jahre belastet hatte, die weiteren Behandlungen ohne Narkose erfolgen können. Besonders bemerkenswert ist in diesem Zusammenhang, dass die vorgestellte Patientin sogar die Implantation in LA vornehmen ließ! Die Zirkongerüste wurden in einem zentralen Fräszentrum angefertigt. Berücksichtigt man zusätzlich die eingesparten Legierungskosten, ist gegenüber VAK-Arbeiten eine deutliche Preisreduzierung möglich. Die konventionell zementierten Restaurationen aus höchstem YtZP-Zirkoniumdioxid sorgen für eine hohe Anwendungssicherheit und verfügen über ein enormes ästhetisches Potenzial. Mikroskopkontrollierte Kariesentfernung und Feinpräparation, eine sorgfältige dreidimensionale Implantatplanung sowie ein durchdachtes Implantatsystem mit einem preisgünstigen Implantatsystem erhöhen Sicherheit und Ästhetik beim Implantieren sowie der prothetischen Versorgung und sind damit ein wirksames Instrument zur Qualitätssicherung und Kostensenkung.

Schlussfolgerung:

Das vorgestellte Konzept ermöglicht die umfangreiche ästhetische und funktionelle Rehabilitation von Zahnarztphobiepatienten. Zeitlicher und organisatorischer Aufwand sind beträchtlich. Allein die Chance aber, einem jungen Phobiepatienten das Trauma des totalen Zahnverlustes und die Folgeschäden nach Eingliederung einer herausnehmbaren Minimalversorgung zu ersparen, sollte uns als Behandler aus ärztlicher und menschlicher Verantwortung heraus jede Mühe wert sein.

Zusammenfassung:

Die Versorgung von Zahnarztphobiepatienten, so sie nicht in einer Minimalversorgung enden soll, ist technisch und organisatorisch anspruchsvoll und für Behandler und Patient eine Herausforderung. Das grundsätzliche Durchführen einer Minimalversorgung ist als unethisch zu betrachten. Vorgestellt wird ein Behandlungskonzept, welches die erfolgreiche Führung und Behandlung von Zahnarztphobiepatienten ermöglicht, indem es eine geeignete Patientenauswahl gewährleistet und hilft, das Vertrauen des Patienten zu gewinnen um das Risiko von Fehlschlägen zu vermindern. Besondere Anforderungen sind an die Materialien in Bezug auf Biokompatibilität, Reinigungsfähigkeit, Anwendungssicherheit und Kosten zu stellen. Sinnvoll aufeinander aufgebaute Behandlungsschritte in Kombination mit einem kostengünstigen und anwenderfreundlichen Implantatsystem sowie den höchsten YtZP-Keramiken ermöglichen auch umfangreichere ästhetische und funktionsorientierte Rehabilitationen, verhindern eine Überversorgung und lassen das Gesamtkonzept als praxistauglich erscheinen.

Literatur:

Die australische Fallstudie erscheint ab Januar in der Zeitschrift *Teamwork des Verlags teamwork media GmbH, Fuchstal, Deutschland*. Sonderdrucke können beim Verleger angefordert werden.

Kontakt:

Dr. med. dent. Tom O. Blöcker
Zahnarzt und Fachzahnarzt für Oralchirurgie
Christyandstraße 35
21029 Hamburg
Tel.: +49 (0)40 721 22 93
Fax: +49 (0)40 724 98 20
e-mail: tombl@freenet.de

Danksgiving

Für die Anfertigung der zahntechnischen Arbeiten gilt mein besonderer Dank dem ZIM Herrn Christian Moss, Hamburg.
Mein ganz besonderer Dank gilt meinem Team, ohne das die Behandlung solcher Patienten nicht möglich wäre.